

Chirurgische Behandlung der Amotio Retinae bei CMV-Retinitis nach HIV-Infektion (AIDS)

R. Winter, V. Knosp und J. Garwey

Universitäts-Augenklinik, Hamburg

Zusammenfassung. Die CMV-Retinitis ist eine der häufigsten Komplikationen bei manifestem AIDS-Syndrom. Im Verlauf der Netzhauterkrankung kommt es durch Nekrosen zur Amotio retinae, die ausschließlich mit einer Silikonpermanents tamponade behandelt werden kann. 10 erfolgreich operierte Patienten werden vorgestellt.

Schlüsselwörter: CMV-Retinitis, Vitreoretinale Chirurgie.

Surgical management of retinal detachment in CMV-retinitis from HIV-infections

Summary. CMV-Retinitis is a most frequent complication in AIDS-syndrom. Following the retinitis retinal detachment is a frequent complication. Only permanent silicone tamponade is a successful treatment to reattach the retina. 10 cases can be demonstrated.

Key words: CMV-Retinitis, vitreoretinal surgery.

Einleitung

Bis 1980 war die Cytomegalie-Virus Retinitis (CMV) ein äußerst seltener Befund und kam nur gelegentlich angeboren oder bei immungeschwächten präfinalen Patienten bzw. nach medikamentöser Immunsuppression bei Organtransplantationen vor. Seit den 80er Jahren haben wir ansteigende Zahlen von HIV-Infektionen und unter Manifestation der AIDS-Erkrankungen eine stete Zunahme der CMV-Retinitis zu verzeichnen.

Die Cytomegalie-Virus-Retinitis ist heute die häufigste opportunistische Infektion des hinteren Augenabschnittes beim AIDS-Syndrom. Sie tritt bei etwa 25% dieser Erkrankungen auf. Die Behandlung der CMV-Retinitis mit DHPG (Gancyclovir) in den letzten Jahren hat die fortschreitende Netzhautnekrose in einigen Fällen stoppen können und für eine Stabilisierung des Fundusbefundes gesorgt [6]. Neben der systemischen Behandlung ist die intravitreale Gabe von DHPG am wirkungsvollsten. Sie ist jedoch in Abständen von wenigen Tagen erneut erforderlich und kann deshalb nur in einigen Fällen eine Stagnation der Erkrankung bewirken. Somit steht keine langwirkende adäquate antivirale medikamentöse Therapie zur Verfügung.

Die lebensverlängernde Therapie mit modernen Virostatika und intensiver Allgemeinbehandlung führen nun dazu, daß Patienten bei supprimierter Aktivität der CMV-Retinitis

oder sogar nach abgeheilter CMV-Retinitis dennoch Komplikationen wie eine Netzhautablösung bekommen. Derzeit ist bei 15–29% der CMV-Retinitiden mit einer nachfolgenden Amotio retinae zu rechnen [2, 3, 5]. Die Frequenz einer Netzhautablösung 1 Jahr nach Auftreten der Cytomegalie-Virus-Retinitis beträgt bis zu 50% [4]. Die Amotio entsteht aus großen ausgedünnten und porösen Flächen nekrotischer Netzhaut mit zahlreichen vor allem am hinteren Pol gelegenen Löchern.

Auch die akute retinale Nekrose wird bei Patienten mit AIDS beschrieben [1]. Hierbei müssen auch Herpes-simplex- oder Varizella-zoster-Viren diskutiert werden.

Während die Amotiochirurgie mittels Lochverschluss durch Eindellung oder auch die Gasauffüllung in diesen Fällen häufig versagt, führt eine permanente Tamponade durch Silikonöl in zahlreichen Fällen zur dauernden Wiederanlegung der Netzhaut [7]. Eine Stabilisierung der retinalen Funktion für einige Zeit ist so möglich.

Material und Methode

Bei den bisher bei uns betreuten ca. 500 Patienten mit manifestem AIDS-Syndrom sahen wir in 20% eine CMV-Retinitis. (Es handelt sich hier um eine relativ geringe Anzahl von CMV-Retinitis, da wir ein großes Kollektiv prophylaktisch in Zusammenarbeit mit unseren einweisenden Kliniken untersuchen konnten). 96 × konnten wir Fundusveränderungen, die einer CMV-Retinitis entsprachen, feststellen (Abb. 1).

In 4 Fällen konnte eine Zoster-Infektion nachgewiesen werden, die mit dem klinischen Bild einer CMV-Retinitis verwechselt werden kann. Bei 16 Patienten kam es zu einer Amotio retinae. 8 × waren es „letzte“ Augen, sodaß eine eingreifende Behandlung erforderlich wurde. Eine statistische Analyse ist nicht möglich, da während des gesamten Beobachtungszeitraums mehrere Patienten verstarben und somit eine Korrelation zu dem ursprünglichen Krankheitsbild nicht möglich war. Patienten mit Amotio retinae wurden über die operativen Möglichkeiten aufgeklärt. Nachdem frühere Untersuchungen [7] gezeigt hatten, daß eine Koagulationsbehandlung praktisch nie einen suffizienten Erfolg erbrachte und eine rein eindellende Operation ebenfalls nur in wenigen Fällen zufriedenstellende Ergebnisse zeigte [7, DOG] wurde eine Silikontamponade empfohlen. Bei noch einseitigem Befund wurde in 6 Fällen ein operativer Eingriff von den Patienten bei desolatem Allgemeinzustand abgelehnt.

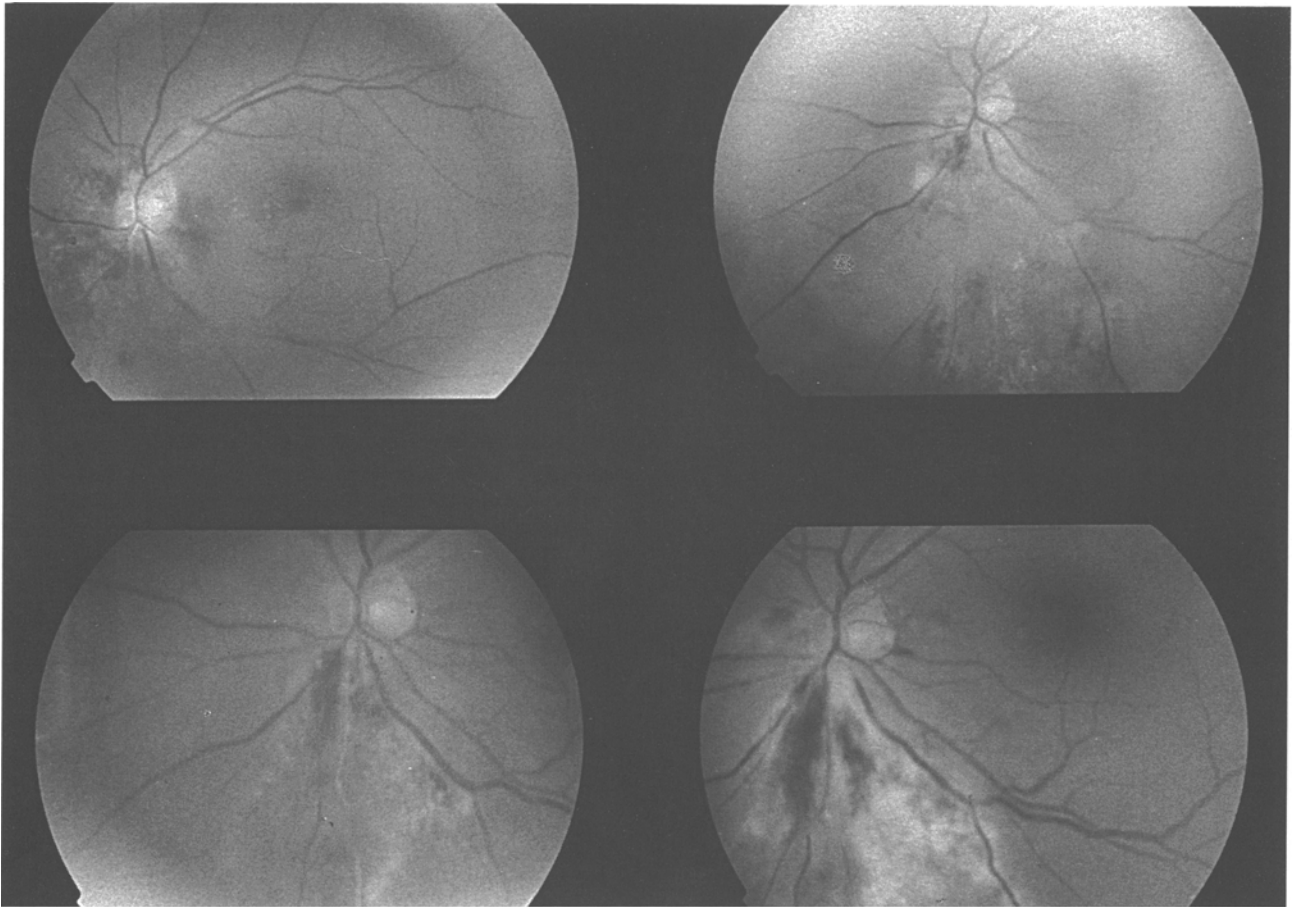


Abb. 1. CMV-Retinitis

Operatives Vorgehen

Es wurde eine Pars-plana-Vitrektomie in typischer Weise durchgeführt, bei beginnender Katarakt wurde $4 \times$ eine Lentektomie via pars plana mit vorgenommen. Immer war eine ausgedehnte Präparation praeretinaler Membranen bei proliferativer Retinopathie erforderlich, in 2 Fällen auch die Entfernung von retroretinalen Strängen. Die Wiederanlage der Netzhaut erfolgte zunächst durch Instillation von Luft und subretinale Drainage direkt durch die zahlreich vorhandenen Netzhautforamina durch das Vitrektomie-Gerät oder mit einer modifizierten flexiblen Silikonkanüle. Nach Instillation von Silikonöl gelang es in allen Fällen, die Netzhaut vollständig anzulegen.

Zur Operation kamen ausschließlich männliche Patienten im Alter von 27 – 53 Jahren. Der Nachweis der HIV-Infektion lag 2 – 5 Jahre zurück, im Mittel 4 Jahre. In allen Fällen wurde eine Silikoninjektion vorgenommen, bei einem Patienten auf beiden Augen. Der präoperative Visus war Fingerzählen bis 0,1, postoperativ wurde ein Visus von Handbewegungen – 0,4 verzeichnet, im Mittel 0,1. Die postoperative Nachbeobachtung betrug $1/2$ – 2 Jahre. Während des Nachbeobachtungszeitraumes verstarben 6 Patienten an ihrer Grunderkrankung.

Bei allen Patienten konnte durch Silikoninstillation eine 100%ige Wiederanlegung der Netzhaut erreicht werden. Teils aufgrund optischer Phänomene des Silikons bei Aphakie oder

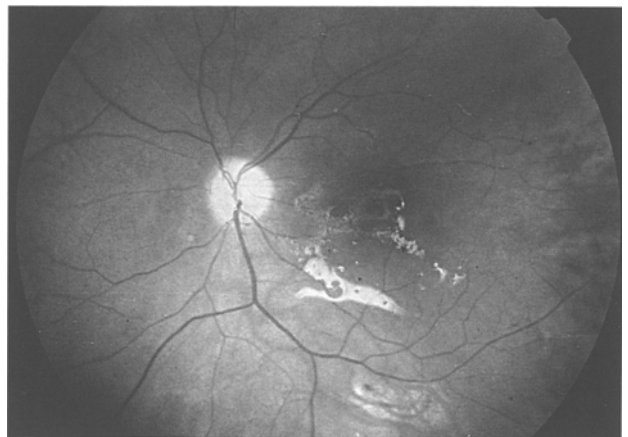

Abb. 2. CMV-Retinitis mit Amotio retinae nach Silikoninjektion

auch bei zunehmender Katarakt war die Gebrauchsschärfe auf durchschnittlich 0,1 begrenzt.

Diskussion

Cytomegalie-Virus-Retinitis und akute retinale Nekrose können zu rhegmatogener Amotio retinae, insbes. Patienten mit AIDS-Syndrom führen. Dabei stellt die Cytomegalie-Virus-

Alter	Auge	Amotio- Ausdehnung %	Silicon	Anatom. Erfolg	Visus	N.B. (J)
50	R	60	+	+	0,1	1
48	R	100	+	+	0,1	2†
46	R	30	+	+	0,4	1
27	L	50	+	+	0,1	0,5†
27	R	100	+	∅	FZ	0,5†
32	L	100	+	+	0,05	1
31	L	60	+	+	0,1	0,5
53	L	100	+	+	0	0,5†
					Opt. Atroph.	
27	R	40	+	+	0,05	0,5
24	L	100	+	+	0,1	0,5†
29	L	70	+	+	1/50	0,3

Abb. 3. Tabelle der operierten Patienten CMV-Retinitis + Amotio Retinae

Retinitis die häufigste Ursache für eine Amotio retinae bei AIDS-Syndrom dar. Bei uns betrug der Anteil der CMV-Retinitis an dem AIDS-Krankengut nur 20%. Offensichtlich liegt dies daran, daß wir ein sehr großes Patientenkollektiv zu betreuen haben, wobei auch Frühformen der AIDS-Erkrankung mit eingeschlossen sind.

Eine suffiziente Behandlung der Amotio retinae nach CMV-Retinitis besteht ausschließlich in der Silikonöltamponade. Koagulationsbehandlungen mit Laser- oder Cryopexie führen zu vorübergehenden Begrenzung der Amotio retinae, die jedoch durch weitere proliferative Vorgänge und neue Netzhautforamina fortschreitet. Auch einfache eindelnde Maßnahmen führen nur zu einem temporären Verschluss der Amotio-induzierenden Foramina für wenige Wochen, da Proliferation und neue Foramina vor allem die zentrale Netzhaut bedrohen. Lediglich die Silikoninstillation führt zu einer permanenten Wiederanlage innerhalb des, wenn auch sehr begrenzten, Nachbeobachtungs-Zeitraums. Die rein medikamentöse Behandlung der CMV-Retinitis durch DHPG-Gaben systemisch oder intravitreal können nur vorübergehend den Krankheitsprozeß anhalten. Da in häufigen Fällen eine Selbstlimitierung der CMV-Retinitis erfolgt, ist in der nachfolgenden Amotio retinae der funktionsbedrohende Endzustand zu sehen. In vielen Fällen von CMV-Retinitis/Amotio-Retinitis bei AIDS-Syndrom kann durch Silikonamponade ein lebenswert ausreichender Funktionszustand erhalten werden. Ein weitgehendes Gebrauchsgesichtsfeld sowie eine mittlere Sehschärfe von 0,1 stellen eine wesentliche Verbesserung der Lebensqualität der letal gefährdeten Patienten dar. In unserem Krankenkollektiv betrug die Nachbeobachtungszeit nur 0,5–2 Jahre. In diesem Zeitraum verstarben 4 der operierten Patienten, in allen Fällen jedoch mit anliegender Netzhaut. In einem Fall kam es leider

zu einer vollständigen Erblindung aufgrund einer Opticusatrophie nach einer Encephalitis.

Derzeit kann die Silikonöltamponade bei Amotio retinae bedingt durch CMV-Retinitis mit Lochbildung die einzige Bedeutung zur Rehabilitation solcherart erkrankter AIDS-Patienten angesehen werden.

Literatur

1. Freeman WR, Thomas EL, Rao NA (1986) Demonstration of herpes group virus in acute retinal necrosis syndrome. *Am J Ophthalmol* 102: 701–709
2. Freeman WR, Henderly DE, Wan WL, Causey D, Trousdale M, Green R, Rao NA (1987) Prevalence, pathophysiology, and treatment of rhegmatogenous retinal detachment in treated cytomegalovirus retinitis. *Am J Ophthalmol* 103: 527–536
3. Jabs DA, Green WR, Fox R, Polk BF, Bartlett JG (1989) Ocular manifestations of acquired immune deficiency syndrome. *Ophthalmology* 96: 1092
4. Jabs DA, Enger C, Haller J, de Bustros S (1991) Retinal detachments in patients with cytomegalovirus retinitis. *Arch Ophthalmol* 109: 794–799
5. Sidikaro Y, Silver L, Holland GN, Kreiger AE (1991) Rhegmatogenous retinal detachments in patients with AIDS and necrotizing retinal infections. *Ophthalmology* 98: 129–135
6. Winter R, Garweg J, Böhnke M (1989) Intravitreale Dehydroxypropoxymethylguanin (DHPG)-Injektion bei einem AIDS-Patienten mit Cytomegalie-Virus-Retinitis (CMV). *Dtsch Ophthal Ges*, 87. Tagung, Heidelberg, Sept. 1989
7. Winter R, Garweg J (1990) Netzhautkomplikationen bei AIDS-Patienten mit CMV-Retinitis: Indikationen und Möglichkeiten der chirurgischen Intervention. 3. Dtsch AIDS-Kongreß, Hamburg, 26. 11. 1990

Korrespondenz: Prof. Dr. R. Winter, Universitäts-Augenklinik, Martinistraße 52, D-W-2000 Hamburg 20, Bundesrepublik Deutschland.